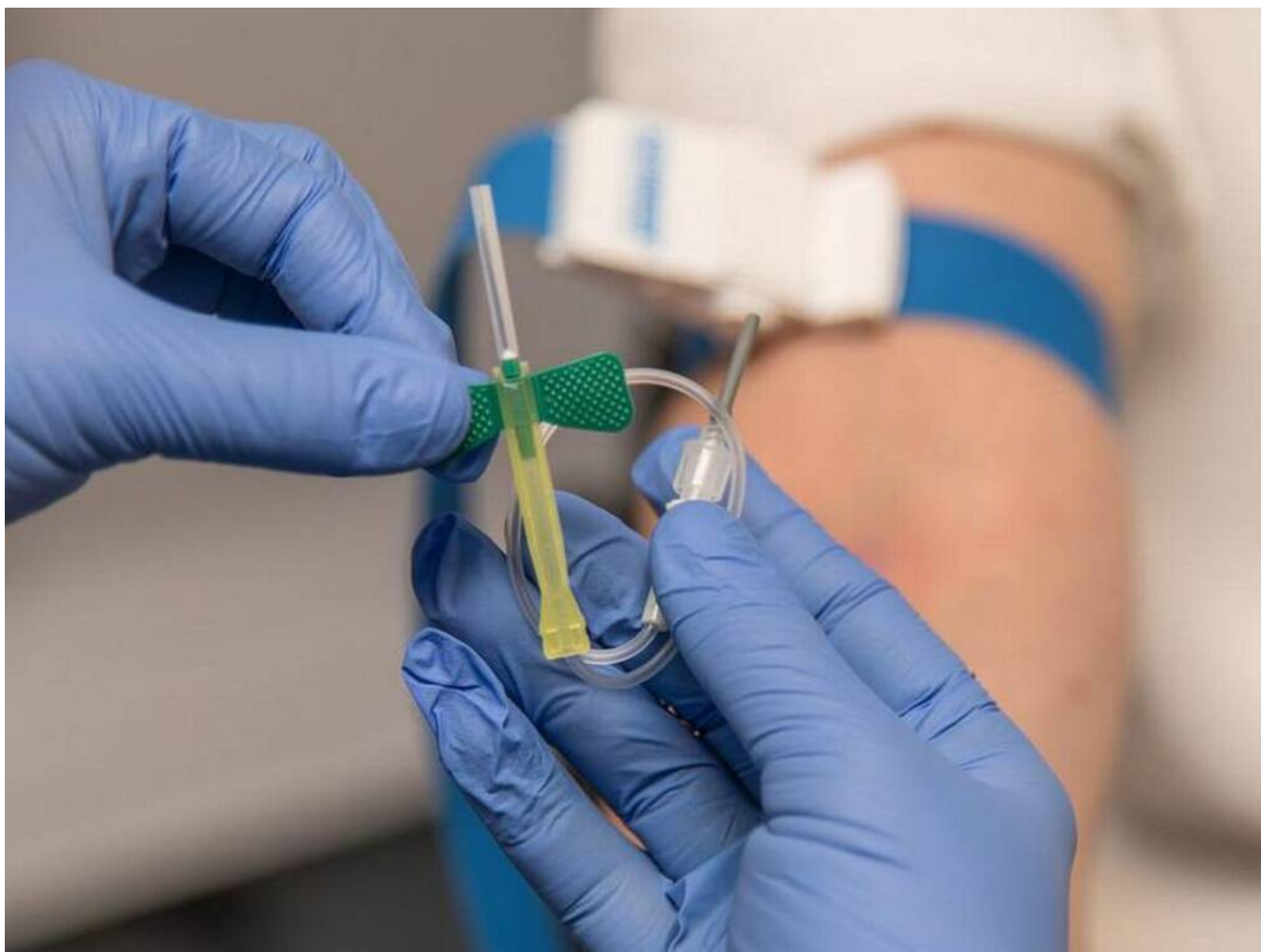


Cómo sigue la salud del menor que presentó síntomas de Hepatitis aguda en San Rafael

24/05/2022



La semana pasada un bebé de 8 meses quedó internado con ictericia (piel amarillenta) en las instalaciones del hospital Schestakow. Tras analizar varias muestras en los hospitales Notti y Central, **autoridades del Ministerio de Salud de Mendoza descartaron la presencia de Hepatitis aguda infantil en Mendoza, sin embargo, la salud del menor sigue siendo preocupante.**

Lo cierto es que el sábado, los directivos del hospital Schestakow determinaron trasladar al bebé al Italiano de la Ciudad Autónoma de Buenos Aires (CABA). «Algunos valores de su

función hepática aparecieron alterados, lo cual podría empezar a comprometer funciones más vitales, ese fue el motivo por el que fue derivado», explicó a *El Sol* Gabriela Lafi, jefa del Servicio de Pediatría del hospital Schestakow.



La especialista aseguró que **«se trata de un cuadro de Hepatitis aguda, pero la etiología probablemente no sea la causa viral que se relaciona con la Hepatitis aguda infantil»**.

Los resultados de las muestras evaluadas en el Notti y el Central dieron resultado negativo, es decir, el virus detectado no se vinculaba con el adenovirus, que es el que más relación tiene con este tipo de afección, por lo que estaría parcialmente descartada la enfermedad en el menor.

«En definitiva, el menor tiene hepatitis, pero resta definir la etiología para luego determinar el tipo de tratamiento a iniciar. Clínicamente, está estable, sin embargo, se corría el riesgo de una descompensación. Por eso, para evitar cualquier tipo de inconveniente, se determinó su traslado a Buenos Aires, donde permanece en una sala de cuidados intensivos, para evitar alguna complicación», consignó Lafi.

El caso

La semana pasada, quedó internado en el hospital Schestakow un bebé de 8 meses con síntomas compatibles con la Hepatitis aguda infantil.

Desde la cartera de salud confirmaron que el caso quedó en vigilancia Epidemiológica luego de que el nosocomio alertara el ingreso de un menor con ictericia (piel amarillenta).

«El bebé está clínicamente bien y estable, con los valores de transaminasas en descenso. Está recuperando el Tiempo de Protrombina (TP) que se había alterado en un principio, pero todavía no hay un diagnóstico etiológico de su hepatitis. Las

muestras analizadas arrojaron resultados negativos, por lo que descartaron la enfermedad en Mendoza», indicó Gabriela Lafi, jefa del Servicio de Pediatría del hospital Schestakow.

Hasta el momento, los resultados de hepatitis A, B y C dieron negativo.

Fuente: El Sol